

ETUDE DE LA MÉMOIRE DE TRAVAIL CHEZ L'ENFANT OPÉRÉ D'UN MÉDULLOBLASTOME DU CERVELET : RÉSULTATS PRÉLIMINAIRES EN IRM FONCTIONNELLE

Duc Ha HOANG^{1,2}, Karine GUICHARDET³, Emilie COUSIN⁴, Fanny DUBOIS-TEKLALI³, Isabelle SCHIFF³,
Anne PAGNIER³, Alexandre KRAINIK^{2,4,5}

¹Service de Radiologie – CHU Viettiep, Haiphong, Vietnam

²Grenoble Institut des Neurosciences, ⁴Plateforme IRMaGe, Cliniques de ³Pédiatrie et ⁵Neuroradiologie – CHU Grenoble, France

CONTEXTE

Enfants suivis pour un médulloblastome cérébelleux traité
→ Troubles cognitifs : mémoire de travail (MDT), attention
→ Chute des performances scolaires [1,2,3]

OBJECTIFS

Etude en IRMf : engagement encéphalique de la MDT propre
à la modalité sensorielle et à la nature des informations à
mémoriser

MATERIELS ET METHODE

- 5 patients (12,2 ± 0,6ans) comparés à 9 enfants sains (11,1 ± 2,1ans) en IRMf BOLD
- 4 tâches (N-1 back) : Facteurs Sensoriel (Auditif AU / Visuel VI) et Information (Verbal VE / non-Verbal NV)
- Analyse factorielle 2x2 (SPM8, SUIT)

RESULTATS

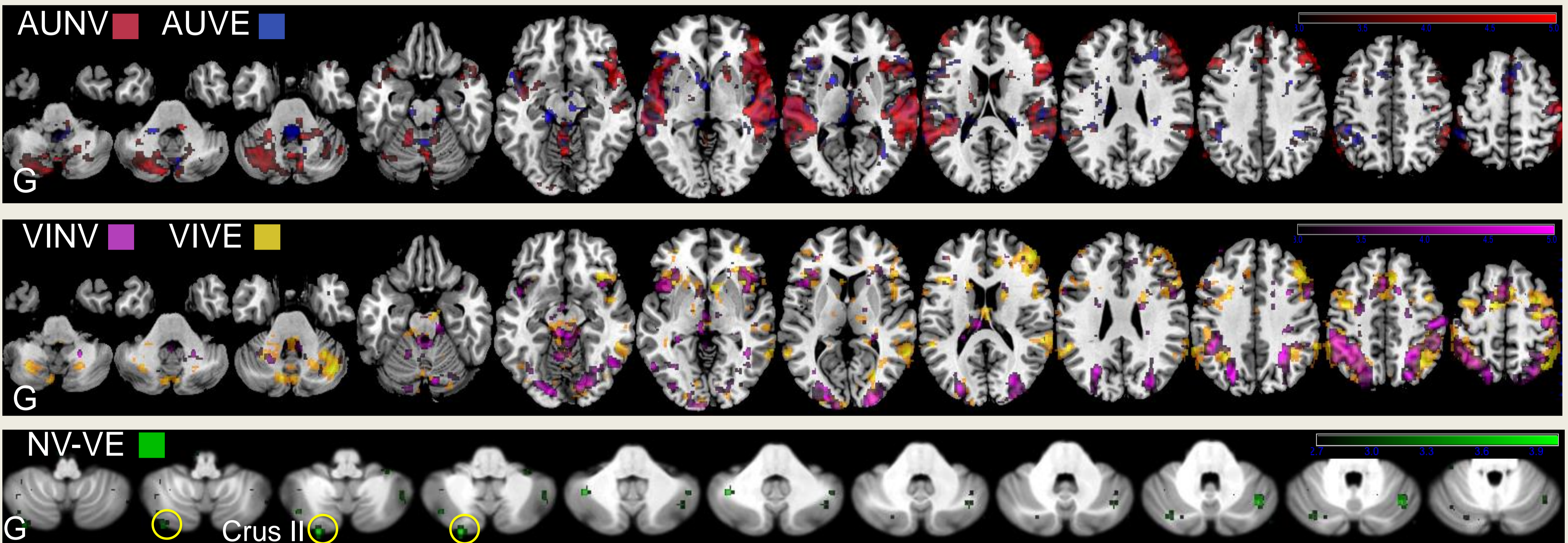
Patients

- Baisse MDT non-verbale (4/5) : déficit du calepin visuo-spatial
- Résection de Crus II gauche (4/5) et du vermis
- **1 patient à MDT normale : pas de lésion de Crus II**
- Activations : cérébelleuses et cérébrales diminuées



Témoins

- Facteur Sensoriel : lob. pariétaux inf., g. fusiformes, g. temporal et frontal moyen – Cervelet lob. VI D
- Facteur Information : lob. frontaux et pariétaux, g. temporal supérieur G – Cervelet lob. VI, Cr I-II, vermis sup



CONCLUSION

- ✓ Le cervelet est engagé dans la MDT chez l'enfant [4,5,6,7]
- ✓ Les lésions de Crus II gauche pourraient être responsables des troubles de la mémoire de travail particuliers chez les enfants opérés d'un médulloblastome cérébelleux.
- ✓ Les effets de l'irradiation cérébelleuse sur les réseaux cérébelleux ne sont pas évalués dans cette étude.

Références:

- [1] Grill J et al., 1999. Long-term intellectual outcome in children with posterior fossa tumors according to radiation doses and volumes. *International Journal of Radiation Oncology, Biology, Physics*, 45:137–145
- [2] Palmer S et al., 2001. Patterns of intellectual development among survivors of pediatric medulloblastoma: a longitudinal analysis. *Journal of Clinical Oncology*, 19:302–308
- [3] Mulhern R et al., 2004. Late neurocognitive sequelae in survivors of brain tumours in childhood. *The Lancet Oncology*, 5:399–408
- [4] Castro-Sierra E et al., 2003. Surgery of tumors of the cerebellum and prefrontal cortex, and sensory memory and motor planning disturbances in children. *Child's nervous system*, 19:736–743
- [5] Konczak J et al., 2005. Functional recovery of children and adolescents after cerebellar tumour resection. *Brain*, 128:1428–1441
- [6] Kirschen et al. 2010. Modality specific cerebro-cerebellar activations in verbal working memory: an fMRI study. *Behav Neurol*, 23(1-2):51-63
- [7] Stoodley et al. 2012. Functional topography of the cerebellum for motor and cognitive tasks: an fMRI study. *Neuroimage*, Jan 16;59(2):1560-70

Remerciement:

- Ministre de l'éducation et de la formation du Vietnam
- Programme hospitalier de recherche clinique (PHRC) – CHU de Grenoble
- Association Enfant et Santé (Société Française de lutte contre les Cancers et les leucémies de l'Enfant et de l'adolescent - SFCE)